

# Sistema de parafusos pediculares no tratamento de deformidades vertebrais: análise da correção e das complicações imediatas\*

## *Pedicle screw system in the treatment of vertebral deformities: evaluation of corrections and short term complications*

RODRIGO D'ALESSANDRO DE MACEDO<sup>1</sup>, BRUNO PINTO COELHO FONTES<sup>2</sup>,  
FERNANDO MILTON DA CUNHA<sup>3</sup>, PABLO MARIOTTI WERLANG<sup>4</sup>

### RESUMO

**Objetivo:** O objetivo deste estudo é determinar o grau de correção das deformidades, as complicações imediatas e as características da amostra. **Métodos:** Foram estudados prospectivamente 43 pacientes submetidos à instrumentação com o uso do sistema de parafusos pediculares para tratamento de deformidades, de maio de 2002 a janeiro de 2004. Foram utilizados 598 parafusos, de T2 a S1. **Resultados:** Dos pacientes, 32 (74,4%) apresentavam escoliose idiopática do adolescente e 11 (25,6%), cifose de Scheuermann. A média de idade dos pacientes foi de 17,7 anos. Houve predomínio das curvas torácicas e a média da deformidade nas escolioses foi de 55,4°. Nos casos de cifose a média das curvas foi de 77,7°. Obteve-se correção média de 68% nas curvas das escolioses e de 112,1% nas cifoses, ambas com significância estatística ( $p < 0,05$ ). Não foram observadas complicações vasculares ou neurais no pós-operatório imediato. Um portador de cifose de Scheuermann apresentou soltura da fixação, necessitando rein-

tervenção com extensão da estabilização distalmente. Outro apresentou infecção superficial da ferida operatória, com boa evolução. As características da amostra são coincidentes com as relatadas na literatura. Não foram observadas complicações vasculares ou neurológicas. **Conclusão:** Os resultados deste estudo sugerem que a utilização da técnica dos parafusos pediculares em deformidades da coluna torácica é um método seguro e oferece correção de maneira eficaz.

**Descritores** – Dispositivos de fixação ortopédica; Parafusos ósseos; Coluna vertebral/anormalidades; Coluna vertebral/cirurgia

### ABSTRACT

**Objective:** The aim of this study is to show the early results of this procedure regarding correction and premature complications. **Methods:** From May 2002 to January 2004, forty-three patients with idiopathic scoliosis and Scheuermann's kyphosis were operated on using the technique of pedicle screws, isolated or associated with other materials. A prospective study was done on these patients. 598 pedicle screws were used from T2 to S1. **Results:** Thirty-two (74.4%) patients had adolescent idiopathic scoliosis and 11 (25.6%) had Scheuermann's kyphosis. The average age was 17.7 years. Thoracic curvatures were predominant. The average degree of scoliosis was 55.4° and the average degree of kyphosis was 77.7°. The correction obtained was of 68% in scoliosis and of 112% in kyphosis curvatures, both with statistical significance. In one patient with Scheuermann's disease, two screws pulled out and required reintroduction and extension of instrumentation. Another patient developed superficial infection, which was easily solved. The characteristics of this sample are similar to those found in the literature. There were no early vascular or neurological complications. **Conclusion:** The authors concluded that the pedicle screws are a good procedure to correct spine deformities with low complications if correctly used.

**Keywords** – Orthopedic fixation devices; Bone screws; Spine/abnormalities; Spine/surgery

\* Trabalho realizado no Serviço de Ortopedia Prof. José Henrique da Matta Machado, do Hospital da Baleia – Fundação Benjamin Guimarães – Belo Horizonte (MG), Brasil.

1. Preceptor do Grupo de Coluna do Hospital da Baleia. Chefe do Grupo de Coluna do Instituto de Previdência dos Servidores de Minas Gerais-IPSE-MG. Mestre em Ciências e Técnicas Nucleares pelo Departamento de Engenharia Nuclear da Universidade Federal de Minas Gerais – UFMG – Belo Horizonte (MG), Brasil.
2. Preceptor do Grupo de Coluna do Hospital da Baleia – Belo Horizonte (MG), Brasil.
3. Médico Ortopedista, PhD e Professor da Universidade Federal de Minas Gerais, Brasil.
4. Médico Ortopedista do Complexo Hospitalar da Santa Casa de Misericórdia de Porto Alegre (RS), Brasil.

Endereço para correspondência: Rua dos Sabiás, 1.994, Estância Serrana – 34000-000 – Nova Lima (MG) – Brasil. Tel.: (31) 9953-5311. E-mail: rodrigodlessandro@terra.com.br

Recebido em 10/1/06. Aprovado para publicação em 31/10/06.  
Copyright RBO2006

## INTRODUÇÃO

A utilização de parafusos pediculares como sistema de fixação da coluna vertebral é considerada segura e eficaz no tratamento de doenças da coluna lombossacra. Entretanto, sua utilização na coluna torácica tem sido motivo de controvérsias<sup>(1)</sup>.

A técnica do emprego de parafusos pediculares na coluna foi introduzida por Boucher, na década de 50, e popularizada por Roy-Camille *et al*, publicando o primeiro artigo na língua inglesa sobre o uso de parafusos pediculares na coluna torácica em 1986, apesar de o autor descrever o seu uso rotineiro desde 1961<sup>(2)</sup>. Desde então, diversos trabalhos vêm demonstrando resultados satisfatórios com a sua utilização<sup>(3-4)</sup>. Em setembro de 1994, Yuan *et al* apresentaram dados que comprovaram a eficácia e a segurança dos parafusos pediculares no tratamento de fraturas ocorridas distalmente a T10 e em casos de espondilolistese degenerativa<sup>(5)</sup>.

Na coluna torácica, a utilização do sistema de parafusos pediculares é menos comum. A anatomia singular e as potenciais complicações, associadas a lesões de estruturas neurais e vasculares, são as principais razões da limitação de seu uso, apesar de esse sistema fornecer maior estabilidade na fixação<sup>(6-7)</sup>.

Considerando-se que o motivo da limitação da utilização dos parafusos pediculares, em especial na coluna torácica, é a presença de complicações neurovasculares, que são detectadas no período pré e pós-operatório inicial, foi proposto um estudo prospectivo, de curto seguimento, de uma série de pacientes portadores de escoliose idiopática do adolescente (EIA) e de cifose de Scheuermann (CS) submetidos à instrumentação com sistema de parafusos pediculares. O objetivo deste estudo é avaliar as características da amostra em questão, as complicações imediatas ocorridas, especialmente quanto a neurovasculares, e o grau de correção das deformidades alcançado.

## MÉTODOS

Protocolo de pesquisa autorizado pelo comitê de ética do Hospital da Baleia, Fundação Benjamim Guimarães.

Foram incluídos no estudo 43 pacientes, portadores de escoliose idiopática do adolescente (EIA) e de cifose de Scheuermann (CS), admitidos para tratamento cirúrgico entre maio de 2002 e janeiro de 2004. A amostra foi composta por 32 (74,4%) portadores de EIA e 11 (25,6%) casos de CS. A idade dos pacientes variou de 10 a 33 anos, com média global de 17,7 anos. A distribuição dos pacientes quanto à doença de base, ao sexo e à idade está representada na tabela 1.

TABELA 1

Distribuição dos pacientes quanto ao tipo de deformidade, ao sexo e à idade

Doença	Sexo				Idade	
	Masculino		Feminino		Média	DP
	Freqüência	%	Freqüência	%		
Escoliose idiopática	4	12,5	28	87,5	17,3	± 5
Cifose de Scheuermann	7	63,6	4	36,4	18,6	± 5,5

Nota: DP: desvio-padrão.

Fonte: Same dos Hospitais - Baleia, Clínicas e Previdência.

O procedimento empregado, em todos os casos, foi a artroscopia da coluna vertebral com instrumentação utilizando, predominantemente, o sistema de fixação por parafusos pediculares.

Os dados do pré, per e pós-operatório imediato foram colhidos prospectivamente e arquivados em formulário de pesquisa especial para posterior análise estatística. O formulário consistia das características da amostra quanto a idade, sexo, classificação das escolioses conforme descrito por Lenke *et al*<sup>(8)</sup>, da medida das curvaturas iniciais e das correções obtidas pelo método de Cobb e da rotação vertebral pelo método de Nash e Moe<sup>(9)</sup>, tipos de acessos cirúrgicos empregados, número de níveis incluídos na fusão, número de parafusos e ganchos utilizados e os registros das complicações ocorridas.

A rotina de exames de imagem consistiu da propedêutica radiográfica completa (AP, perfil e inclinações), acrescida da ressonância nuclear magnética nos casos atípicos. No período pós-operatório a tomografia computadorizada é solicitada apenas em caso de suspeita de mau posicionamento dos parafusos ao exame radiológico ou comprometimento neurológico<sup>(3-4,10)</sup>.

Na avaliação da cifose de Scheuermann, considerou-se 40° de curvatura como valor normal máximo. A tabela 2 mostra as medidas pré-operatórias das curvaturas no plano coronal e sagital. Na determinação do valor da curva nas escolioses idiopáticas do adolescente considerou-se o valor da maior curvatura<sup>(8)</sup>.

O grau de rotação do corpo vertebral segundo o método de Nash e Moe<sup>(9)</sup> mostrou dois (6,3%) casos no tipo I, 21 (65,6%) no tipo II, sete (21,9%) no tipo III e dois (6,3%) no tipo IV.

As curvas escolióticas apresentaram distribuição conforme demonstrado na tabela 3.

**TABELA 2**  
Medida das deformidades no plano coronal e sagital

Doença	Plano coronal		Plano sagital	
	Varição	Média DP	Varição	Média DP
Escoliose idiopática	40° a 96°	55,4° 14,8°	0° a 60°	29,6° 15,5°
Cifose de Scheuermann	0° a 52°	16,3° 20,6°	60° a 90°	77,7° 11,1°

Nota: DP: desvio-padrão.

Fonte: Same dos Hospitais – Baleia, Clínicas e Previdência.

**TABELA 3**  
Distribuição dos pacientes portadores de escoliose idiopática conforme a classificação de Lenke *et al* (sem os modificadores)

Tipo de curva	Frequência	Porcentagem
Tipo 1 – Torácica	15	48,4
Tipo 2 – Dupla torácica	3	9,7
Tipo 3 – Dupla curva (T > L)	4	12,9
Tipo 4 – Tripla curva	1	3,2
Tipo 5 – Lombar ou toracolombar	8	25,8
Tipo 6 – Dupla curva (L > T)	1	3,2
Total	32	100

Nota: T: torácica e L: lombar.

Fonte: Same dos Hospitais – Baleia, Clínicas e Previdência.

Foram instrumentados segmentos entre T2 e S1, sendo utilizados 598 parafusos e 16 ganchos de transversos que estabilizaram 321 níveis nos portadores de EIA (média de 10 por paciente) e 122 níveis nos casos de CS (média de 11,1 por paciente). Utilizaram-se dois sistemas de conexão transversal por paciente.

### Técnica cirúrgica

A indicação cirúrgica para os portadores de escoliose idiopática foi curva maior que 40°. Em pacientes com curvas flexíveis, ou seja, aquelas com correção maior que 50% nas incidências com inclinação, utilizou-se unicamente a via posterior. Em curvas rígidas, os pacientes foram submetidos à dupla abordagem cirúrgica, com sete dias de intervalo, mantendo-se o paciente internado. No primeiro estágio, por via anterior (VA) – toracotomia aberta –, realizou-se discectomia de cinco a sete discos do ápice da curva e artrodese com enxerto da costela ressecada sem instrumentação. No segundo estágio, por via posterior (VP), foram realizadas instrumenta-

ção e artrodese. A variação na necessidade do uso desses tipos de acessos cirúrgicos empregados em nossos pacientes com escoliose idiopática do adolescente encontra-se na tabela 4. Em uma paciente, foi necessário realizar três acessos: toracotomia, lombotomia e via posterior por se tratar de uma dupla curva rígida (torácica, 96 graus e lombar, 80 graus).

**TABELA 4**  
Distribuição dos pacientes portadores de escoliose idiopática do acordo com o acesso cirúrgico utilizado

Acessos	Frequência	%
Único	26	81,3%
Dupla	5	15,6%
Triplo	1	3,1%
Total	32	100%

Fonte: Same dos Hospitais – Baleia, Clínicas e Previdência.

A indicação cirúrgica para pacientes com cifose de Scheuermann foi dorsalgia crônica, com deformidade mínima de 60°. Em todos os pacientes, foi utilizada a abordagem dupla (VA e VP) em dois estágios, devido à falta de flexibilidade das curvas.

A técnica de instrumentação seguiu os seguintes passos: posicionamento do paciente em decúbito ventral; incisão mediana ampla sobre a região a ser instrumentada e liberação de partes moles. Utilizou-se como ponto de inserção do parafuso pedicular a intersecção da borda superior do processo transversal e a linha vertical lateral da faceta articular superior<sup>(3,11)</sup>. Introdução de fio de Kirschner sob controle radioscópico nas incidências em perfil e ântero-posterior (AP). Se bem posicionado, era utilizada uma broca de 3,2mm, com trépano de baixa rotação, e por percepção manual da resistência óssea avançava-se vagarosamente, sempre certificando por pequenas incursões a presença de osso no fundo do orifício<sup>(12)</sup>. Após perfuração de cerca de 3cm, utilizava-se um palpador para confirmar a presença de osso nas paredes superior, inferior, medial, lateral e no fundo do trajeto. Realizava-se novo estudo radioscópico em perfil e AP e após a confirmação do posicionamento ideal eram introduzidos os parafusos e a seguir acopladas as hastes. Em alguns pacientes, com comprometimento de níveis muito proximais, em que houve dificuldade técnica na passagem dos parafusos devido à deformidade e a alteração da anatomia vertebral, foram usados 16 ganchos para complementação da instrumentação, visando aumentar a segurança do procedimento.

**TABELA 5**  
Valores da correção das deformidades no plano coronal e sagital

Patologia		Medidas				Correção	
		Pré-operatória		Pós-operatória		Média	%
		Média	DP	Média	DP		
Escoliose idiopática	Plano coronal	55,4°	14,8°	17,7°	12,0°	38°	68
Cifose de Scheuermann	Plano sagital	77,7°	11,1°	37°	12,6°	40,7°	112,1

Nota: DP: desvio-padrão.

Fonte: Same dos Hospitais – Baleia, Clínicas e Previdência.

Para correção das deformidades eram feitas manobras de derrotação, translação e distração, dependendo da doença de base. Realizava-se artrodese facetária com utilização de enxerto ósseo dos processos espinhosos e transversos.

Ao final da correção eram instalados dois sistemas de interconexão transversal entre as hastas com objetivo de aumentar a rigidez e estabilidade da instrumentação<sup>(1)</sup>.

Os pacientes receberam alta em torno do terceiro dia de pós-operatório (PO), sem o uso de órtese toracolombossacra (OTLS). Estudos radiográficos foram feitos no primeiro e sétimo dia de PO. O acompanhamento clínico foi semanal até a retirada dos pontos de sutura de pele. A avaliação final deste estudo foi feita com um mês de pós-operatório.

Na análise estatística, feita no programa *Epi-Info* 6.04, foram estudadas as medidas de tendência central, de variabilidade e estudos comparativos em percentagem e médias.

## RESULTADOS

O grau de correção das deformidades variou conforme a doença. Houve diferença estatisticamente significativa ( $p < 0,05$ ) na correção das deformidades principais, tanto para as escolioses quanto para as cifoses. Obteve-se correção média de 68% do valor da curva inicial nas escolioses e de 112,1% nas cifoses (considerando como 100% uma correção para 40 graus). Em relação às deformidades rotacionais, houve variação estatisticamente significativa ( $p < 0,05$ ) na distribuição da deformidade entre o período pré e o pós-operatório entre os pacientes com EIA. A tabela 5 mostra os valores de correção em graus e em percentagem, com relação ao plano sagital na CS e no plano coronal na EIA, e a tabela 6 demonstra a variação das deformidades rotacionais.

Não foram observadas complicações vasculares ou neurológicas no período de tempo observado. Dessa forma, não

**TABELA 6**  
Frequência das deformidades no plano transversal no período pré-operatório e pós-operatório conforme a classificação de Nash e Moe

Nash & Moe	Pré-operatória		Pós-operatória	
	Média	%	Média	%
I	2	6,5%	15	48,4%
II	20	64,5%	10	32,3%
III	7	22,6%	4	12,9%
IV	2	6,5%	1	3,2%

Fonte: Same dos Hospitais – Baleia, Clínicas e Previdência.

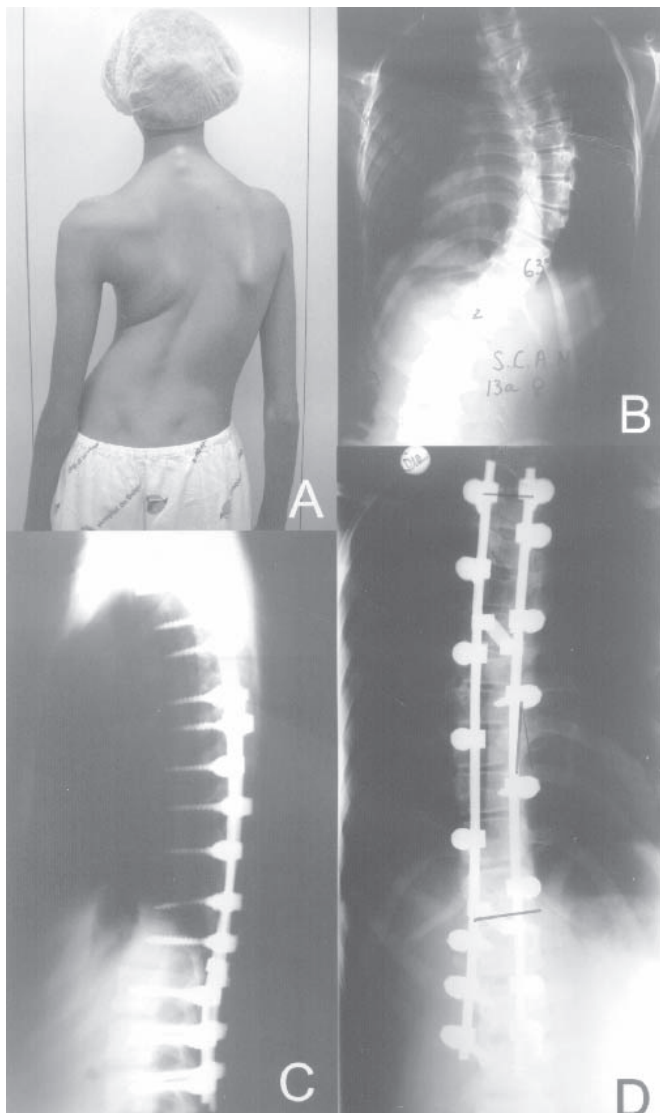
houve necessidade de estudos de imagem mais sofisticados nesse período.

Foi detectado um caso de infecção, resolvida com desbridamento cirúrgico, sem necessidade de retirada do material de instrumentação. Em um caso de CS houve soltura parcial do material de instrumentação na vértebra distal, sendo necessária reintervenção para reposicionamento dos parafusos e instrumentação de um nível complementar distal, sendo utilizada OTLS no período pós-operatório.

Nas figuras 1 e 2 estão demonstrados dois casos operados com a utilização de parafusos pediculares.

## DISCUSSÃO

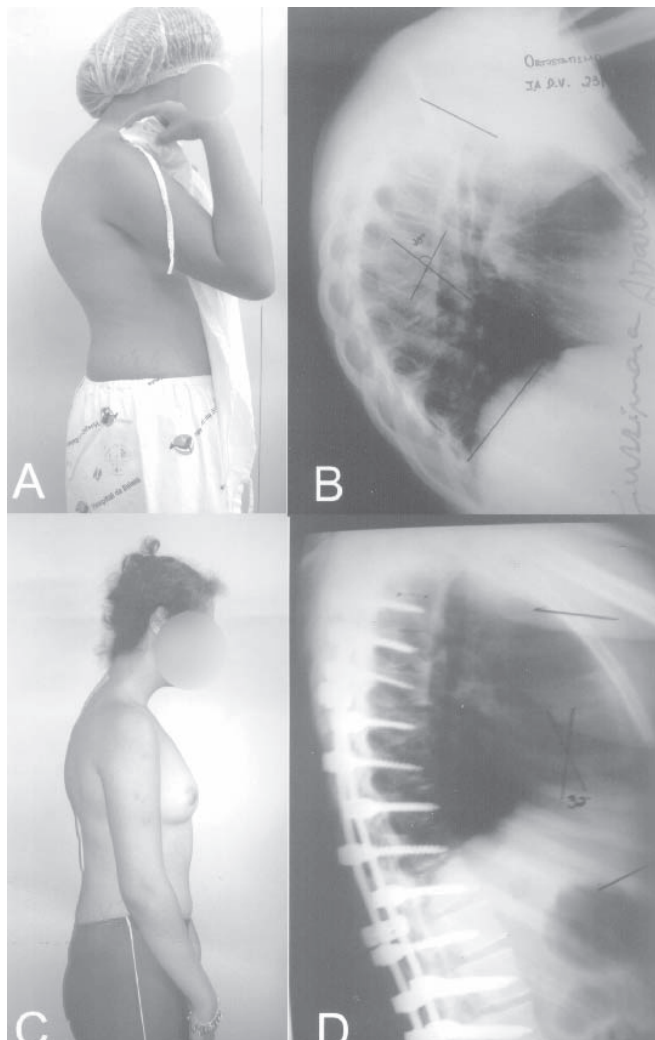
Na análise da população portadora de EIA de nosso estudo, a distribuição de mulheres e homens foi 7:1, achado em acordo com a média encontrada na literatura<sup>(13)</sup>. A predominância do sexo feminino aumenta à medida que a magnitude das curvas aumenta, chegando a serem relatadas proporções de até 10:1, o que dependerá da gravidade dos casos estudados<sup>(13)</sup>. Em nossa amostra as curvas apresentaram média de 55,4°.



**Figura 1** – A) Paciente feminina, 13 anos, imagem pré-operatória. B) Radiografia demonstrando uma escoliose de 63°. C) Radiografia em perfil demonstrando o posicionamento dos parafusos. D) Radiografia em AP demonstrando a correção para 10°.

Entre os pacientes portadores de CS observou-se predominância do sexo masculino, com proporção de 1,75:1, o que concorda com a maior parte dos estudos, que trazem proporção de 2:1 em média<sup>(14)</sup>.

Apesar de a média de idade dos nossos pacientes se encontrar próxima aos 17 anos, alguns deles são bastante jovens, sendo 10 anos a idade do mais novo. Em relação a essas colunas esqueléticamente imaturas, foi observado, em estudos anatômicos, que o ângulo transversal é semelhante ao dos adultos, mas com a distância do córtex anterior marcadamente



**Figura 2** – A) Paciente feminina, 14 anos, imagem pré-operatória. B) Radiografia demonstrando uma cifose de 78°. C) Imagem da paciente no pós-operatório, demonstrando a melhora clínica. D) Radiografia AP demonstrando a correção para 32°.

diminuída. Em relação à distância interpedicular do canal medular, demonstrou-se pequeno aumento após os três anos de vida<sup>(15)</sup>. O outro dado importante é que o diâmetro do parafuso pode variar de 80 a 150% em relação ao diâmetro do pedículo sem que ocorra fratura, devido à plasticidade do mesmo. Baseando-se nesses dados, é possível aferir que os pedículos em crianças maiores que 10 anos podem aceitar parafusos seguramente<sup>(16-17)</sup>. Esses dados são reforçados por outros autores que defendem seu uso inclusive em crianças tão novas quanto um e dois anos de idade<sup>(18)</sup>. Entretanto, cuidado deve ser tomado em medir meticulosamente o tamanho do pedículo em seu comprimento ântero-posterior no planeja-

mento da cirurgia, devido à grande variedade de comprimento em relação ao córtex anterior<sup>(15)</sup>. As complicações relacionadas a essa variabilidade podem ainda ser prevenidas com a cuidadosa preservação da cortical vertebral anterior, durante a preparação do furo no pedículo e corpo vertebral, realizando a medida *in situ* no peroperatório do trajeto onde será inserido o parafuso. Finalmente, podemos aumentar ainda mais a segurança do procedimento utilizando parafusos que não penetrem mais que 50 a 70% do corpo vertebral, uma vez que estudos demonstram que a força de fixação não é significativamente afetada pela profundidade de inserção assim que esta ultrapassa a metade do corpo vertebral<sup>(3)</sup>.

Em nosso estudo utilizamos a técnica de Nash e Moe para classificação do grau de rotação vertebral e encontramos diferença estatisticamente significativa entre as medidas pré e pós-operatórias, na distribuição dos pacientes com EIA, entre as classes citadas. No pré-operatório havia concentração dos pacientes (64,5%) com rotação grau II, enquanto que no pós-operatório observou-se maior concentração de pacientes com rotação grau I (48,4%). Esses dados concordam com outros trabalhos que demonstram a superioridade dos parafusos pediculares em corrigir as deformidades rotacionais, quando comparados com outros métodos, como uso de fios sublaminares ou ganchos<sup>(19-20)</sup>. Nossos dados não podem ser diretamente comparados com outros estudos devido à diferença dos métodos de medida de rotação vertebral.

A classificação das curvas dos nossos pacientes portadores de EIA obteve distribuição conforme ilustrada na tabela 3. Nossos dados apresentam algumas diferenças quanto à frequência dos tipos de curva em relação ao trabalho em que Lenke *et al*<sup>(8)</sup> propõem originalmente essa divisão, mas mantém a predominância das curvas do tipo I (tabela 7).

Foi necessário instrumentar em média 10 níveis nos pacientes com EIA e 11 níveis nos pacientes com CS. Apesar de não dispormos de grupo controle utilizando outros métodos, essa comparação foi feita por Liljenqvist *et al*<sup>(21-22)</sup>, demonstrando fusão mais curta quando comparado o sistema de parafusos com o sistema de ganchos. Isso é explicado pela necessidade de instrumentação de apenas um nível além da vértebra limite com os parafusos, diferente dos dois níveis necessários para o sistema de ganchos. Sistemas mais antigos, em alguns casos, exigiam instrumentação de até três níveis além da vértebra limite. Isso permite o uso dos parafusos pediculares, de fusões mais curtas, e conseqüente manutenção dos movimentos da coluna vertebral, assim como menor sobrecarga dos níveis não incluídos na artrodese.

Utilizamos em nossas instrumentações, em média, dois sistemas de travamento transversos. Estudos biomecânicos demonstram maior rigidez das montagens quando esses sistemas são utilizados<sup>(23)</sup>.

Para a utilização da técnica é imprescindível o conhecimento detalhado da morfologia e anatomia dos pedículos, de forma que diversos trabalhos prévios a este nos orientaram quanto à escolha do ponto de entrada dos parafusos utilizada neste estudo, conferindo a segurança comprovada pelos nossos resultados<sup>(11,15-17,24-26)</sup>. Estudos realizados por Vaccaro *et al* em cadáveres adultos concluem que: 1) o pedículo é uma estrutura oval em que o diâmetro transversal é o principal determinante do tamanho do parafuso; 2) a angulação no plano transversal converge progressivamente em relação à linha mediana de T12 a níveis mais cefálicos; dessa forma há uma inclinação mais medial dos pedículos em T4; 3) outra observação importante no estudo foi que em 95% dos pedículos estudados, o centro se localiza na borda superior do processo transversal de T4-T9

**TABELA 7**  
**Comparação da distribuição das curvas escolióticas em relação ao estudo de Lenke *et al***

Tipo de curva	Frequência		Porcentagem	
	Macedo	Lenke	%	%
Tipo 1 – Torácica	15	126	48,4	40
Tipo 2 – Dupla torácica	3	56	9,7	18
Tipo 3 – Dupla curva (T > L)	4	58	12,9	18
Tipo 4 – Tripla curva	1	8	3,2	3
Tipo 5 – Lombar ou toracolombar	8	56	25,8	18
Tipo 6 – Dupla curva (L > T)	1	11	3,2	3
Total	32	315	100,0	100

Nota: T: torácica e L: lombar.

Fonte: Same dos Hospitais – Baleia, Clínicas e Previdência.

e de T9-T12 ocorre uma transição gradual para o meio do processo transversal. Em geral, os dados desse trabalho estão de acordo com estudos de outros autores<sup>(26-27)</sup>. As modificações na técnica em relação ao ponto de inserção no ápice da concavidade, formado pelo processo transversal e a porção lateral de faceta articular superior, e a utilização da broca com inserção vagarosa detectando a presença de osso esponjoso no fundo do trajeto, permitem, a nosso ver, maior convergência dos parafusos, aumentando a estabilidade da fixação e diminuindo a probabilidade de penetração da cortical medial do pedículo e da cortical anterior da vértebra<sup>(28)</sup>. Essa escolha adequada do ponto de inserção é a chave para a instrumentação segura dos pedículos, permitindo a alguns autores, inclusive, a passagem de parafusos à mão livre, sem necessidade de controle radiológico<sup>(29)</sup>.

Com relação ao grau de correção das deformidades, alguns estudos clínicos têm comprovado a sua superioridade em relação ao sistema de ganchos e hastes<sup>(3,5,19,21-22)</sup>. Apesar de não dispormos de outros grupos para comparação dos nossos resultados com outros métodos, eles se equiparam aos dos estudos que utilizam o mesmo sistema, tanto em relação à correção absoluta, quanto relativa das curvas. Apresentamos, inclusive, resultados superiores a alguns deles.

Apesar de a utilização de parafusos pediculares na coluna torácica ser controversa, sendo a principal consideração relacionada com a segurança da técnica<sup>(4,24-25)</sup>, não observamos nenhuma complicação grave em nossa série. Dado que concorda com a literatura disponível sobre a técnica. Nesses estudos são citados diversos problemas com relação ao posicionamento dos parafusos, mas, com pequenas exceções, sem repercussão clínica notável.

Suk *et al*, em dois artigos, apresentaram a avaliação do uso de parafusos para o tratamento de escoliose. No seu último artigo, que representa a maior casuística escrita na língua inglesa, com um total de 462 pacientes, tratados com 4.602 parafusos pediculares, os autores relatam 1,5% de parafusos malposicionados sendo que lateral corresponde a 27%, medial a 6%, superior a 18% e inferior a 49%. Ocorreu apenas um caso de paraparesia, que foi atribuído à perfuração da cortical medial e, conseqüentemente, hematoma epidural tardio, tendo sido tratado com laminectomia e drenagem, com conseqüente resolução do quadro. Fraturas ocorreram em 11 pedículos (0,24%). Como o próprio autor admite no seu trabalho, possivelmente o número de parafusos malposicionados seja maior, uma vez que não foi feito TC em todos os pacientes; porém, o que chama atenção é a baixa taxa de complicações clínicas<sup>(3,19)</sup>.

## CONCLUSÕES

Apesar da casuística limitada e do curto seguimento, não foi observada nenhuma complicação temível, como lesão vascular ou déficit neurológico em nossos pacientes.

A possibilidade de ocorrerem lesões graves realmente existe, sendo necessário, para evitá-las, o conhecimento da técnica e da anatomia da coluna vertebral, experiência ampla com instrumentação com parafuso na coluna lombar e planejamento cirúrgico cuidadoso para cada paciente. Os resultados apresentados são promissores, como observado no grau de correção e na estabilização cirúrgica obtida com o sistema de parafusos pediculares, dispensando-se o uso de órteses no período pós-operatório.

Neste momento, podemos inferir apenas quanto à segurança e eficiência imediata do sistema estudado, sendo necessários ainda outros estudos em relação aos resultados em longo prazo. O seguimento de nossos pacientes futuramente nos proporcionará a avaliação dos resultados clínicos e nos esclarecerá diversas questões a respeito dessa nova forma de corrigir deformidades da coluna vertebral.

## REFERÊNCIAS

1. Gaines RW Jr. The use of pedicle-screw internal fixation for the operative treatment of spinal disorders. *J Bone Joint Surg Am.* 2000;82-A(10):1458-76. Review.
2. Roy-Camille R, Saillant G, Mazel C. Plating of thoracic, thoracolumbar, and lumbar injuries with pedicle screw plates. *Orthop Clin North Am.* 1986;17(1):147-59.
3. Suk SI, Kim WJ, Lee SM, Kim JH, Chung ER. Thoracic pedicle screw fixation in spinal deformities: are they really safe? *Spine.* 2001;26(18):2049-57.
4. Lonstein JE, Denis F, Perra JH, Pinto MR, Smith MD, Winter RB. Complications associated with pedicle screws. *J Bone Joint Surg Am.* 1999;81(11):1519-28.
5. Yuan HA, Garfin SR, Dickman CA, Mardjetko SM. A Historical Cohort Study of Pedicle Screw Fixation in Thoracic, Lumbar, and Sacral Spinal Fusions. *Spine.* 1994;19(20 Suppl):2279S-2296S.
6. Ashman RB, Galpin RD, Corin JD, Johnston CE 2<sup>nd</sup>. Biomechanical analysis of pedicle screw instrumentation systems in a corpectomy model. *Spine.* 1989;14(12):1398-405.
7. Xu R, Ebraheim NA, Ou Y, Yeasting RA. Anatomic considerations of pedicle screw placement in thoracic spine. Roy-Camille technique versus open-lamina technique. *Spine.* 1998;23(9):1065-8.
8. Lenke LG, Betz RR, Harms J, Bridwell KH, Clements DH, Lowe TG, Blanke K. Adolescent idiopathic scoliosis: a new classification to determine extent of spinal arthrodesis. *J Bone Joint Surg Am.* 2001;83-A(8):1169-81.
9. Nash CL Jr, Moe JH. A study of vertebral rotation. *J Bone Joint Surg Am.* 1969;51(2):223-9.
10. Sapak GS, Papadakis SA, Stathakopoulos DP, Papagelopoulos PJ, Badekas AC, Kaiser JH. Evaluation of pedicle screw position in thoracic

- and lumbar spine fixation using plain radiographs and computed tomography. A prospective study of 35 patients. *Spine*. 1999;24(18):1926-9.
11. Cinotti G, Gumina S, Ripani M, Postacchini F. Pedicle instrumentation in the thoracic spine. A morphometric and cadaveric study for placement of screws. *Spine*. 1999;24(2):114-9.
  12. George DC, Krag MH, Johnson CC, Van Hal ME, Haugh LD, Grobler LJ. Hole preparation techniques for transpedicle screws. Effect on pull-out strength from human cadaveric vertebrae. *Spine*. 1991;16(2):181-4.
  13. Brooks HL, Azen SP, Gerberg E, Brooks R, Chan L. Scoliosis: A prospective epidemiological study. *J Bone Joint Surgery Am*. 1975;57(7):968-72.
  14. Bradford DS, Moe JH, Montalvo FJ, Winter RB. Scheuermann's kyphosis and roundback deformity. Results of Milwaukee brace treatment. *J Bone Joint Surg Am*. 1974;56(4):740-58.
  15. Zindrick MR, Knight GW, Sartori MJ, Carnevale TJ, Patwardhan AG, Lorenz MA. Pedicle morphology of the immature thoracolumbar spine. *Spine*. 2000;25(21):2726-35.
  16. Misenhimer GR, Peek RD, Wiltse LL, Rothman SL, Widell EH Jr. Anatomic analysis of pedicle cortical and cancellous diameter as related to screw size. *Spine*. 1989;14(4):367-72.
  17. Suk S, Lee JH. A study of the diameter and change of the vertebral pedicle after screw insertion. In: 3rd Intermeeting SIROT; 1994, Boston (USA), October 27-30. Proceedings. Boston; 1994.
  18. Ruf M, Harms J. Pedicle screws in 1- and 2-year-old children: technique, complications, and effect on further growth. *Spine*. 2002;27(21):E460-6.
  19. Suk SI, Lee CK, Kim WJ, Chung YJ, Park YB. Segmental pedicle screw fixation in the treatment of thoracic idiopathic scoliosis. *Spine*. 1995; 20(12):1399-405.
  20. Wood KB, Olsewski JM, Schendel MJ, Boachie-Adjei O, Gupta M. Rotational changes of the vertebral pelvic axis after sublaminar instrumentation in adolescent idiopathic scoliosis. *Spine*. 1997;22(1):51-7.
  21. Liljenqvist UR, Halm HF, Link TM. Pedicle screw instrumentation of the thoracic spine in idiopathic scoliosis. *Spine*. 1997;22(19):2239-45.
  22. Liljenqvist U, Lepsien U, Hackenberg L, Niemeyer T, Halm H. Comparative analysis of pedicle screw and hook instrumentation in posterior correction and fusion of idiopathic thoracic scoliosis. *Eur Spine J*. 2002;11(4):336-43.
  23. Carson WL, Duffield RC, Arendt M, Ridgely BJ, Gaines RW Jr. Internal forces and moments in transpedicular spine instrumentation. The effect of pedicle screw angle and transfixation – the 4R-4bar linkage concept. *Spine*. 1990;15(9):893-901.
  24. Vaccaro AR, Rizzolo SJ, Allardyce TJ, Ramsey M, Salvo J, Balderston RA, Cotler JM. Placement of pedicle screws in the thoracic spine. Part I: Morphometric analysis of the thoracic vertebrae. *J Bone Joint Surg Am*. 1995;77(8):1193-9.
  25. Vaccaro AR, Rizzolo SJ, Balderston RA, Allardyce TJ, Garfin SR, Dolinskas C, An HS. Placement of pedicle screws in the thoracic spine. Part II: An anatomical and radiographic assessment. *J Bone Joint Surg Am*. 1995;77(8):1200-6.
  26. Liljenqvist UR, Link TM, Halm HF. Morphometric analysis of thoracic and lumbar vertebrae in idiopathic scoliosis. *Spine*. 2000;25(10):1247-53.
  27. Berry JL, Moran JM, Berg WS, Steffee AD. A morphometric study of human lumbar and selected thoracic vertebrae. *Spine*. 1987;12(4):362-7.
  28. Barber JW, Boden SD, Ganey T, Hutton WC. Biomechanical study of lumbar pedicle screws: does convergence affect axial pullout strength? *J Spinal Disord*. 1998;11(3):215-20.
  29. Kim YJ, Lenke LG, Bridwell KH, Cho YS, Riew KD. Free hand pedicle screw placement in the thoracic spine: is it safe? *Spine*. 2004;29(3):333-42; discussion 342.